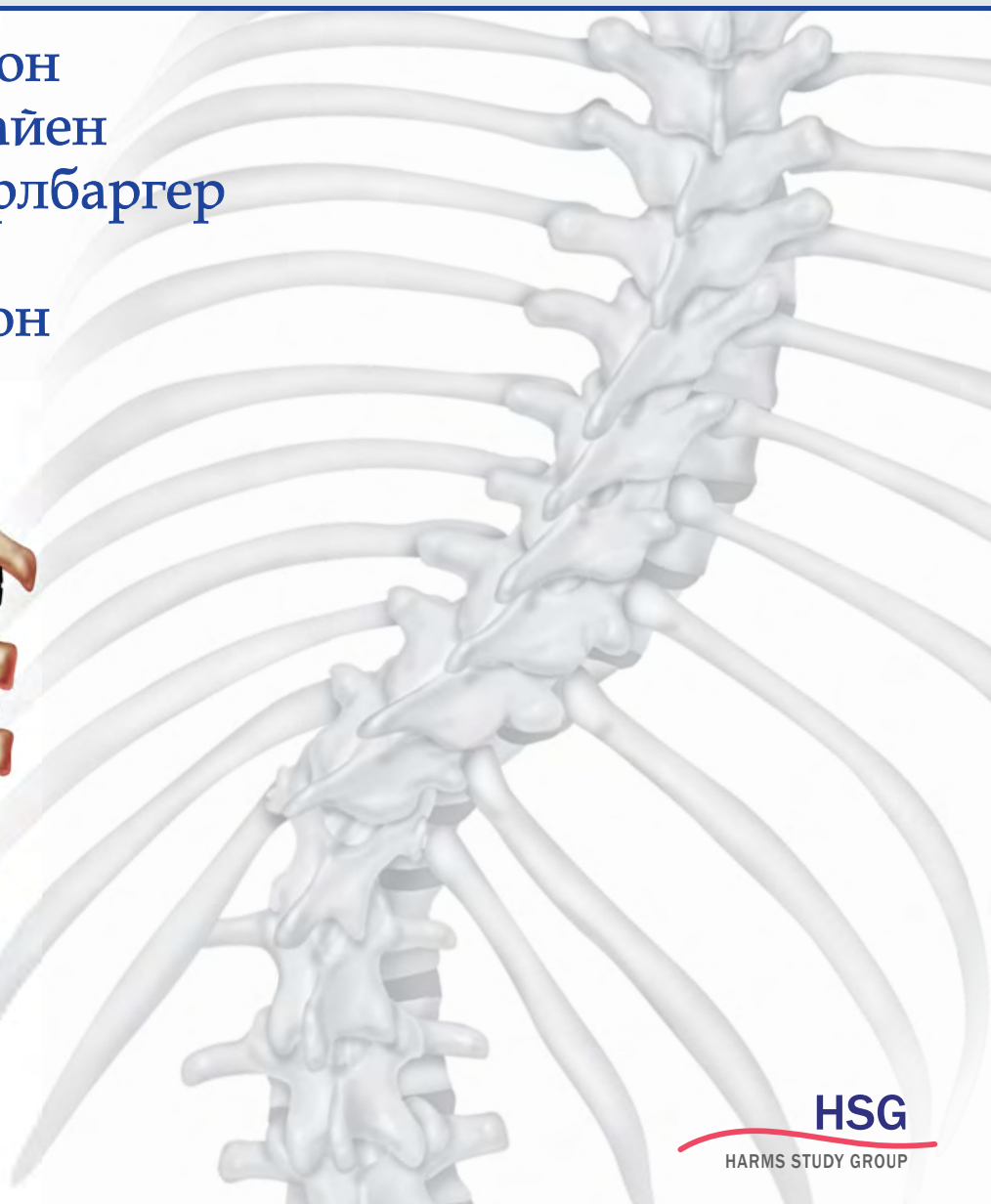
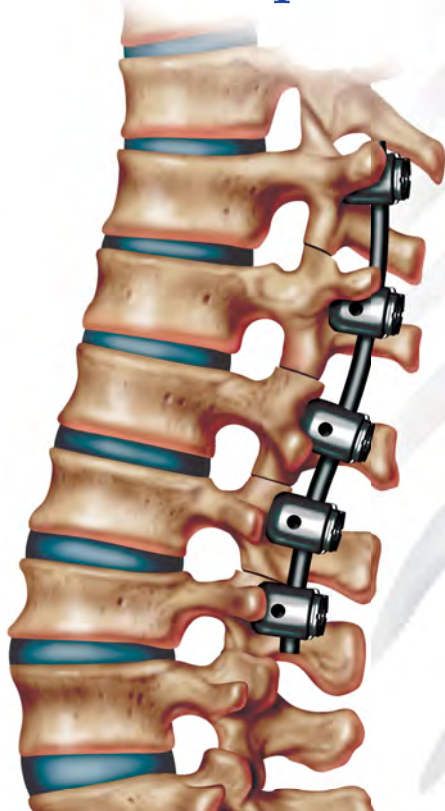

# Идиопатический СКОЛИОЗ

Исследовательская группа Хармса  
Руководство по лечению

П. О. НЬЮТОН  
М. Ф. О'БРАЙЕН  
Г. Л. ШАФФЛБАРГЕР  
Р. Р. БЕТЦ  
Р. А. ДИКСОН  
Ю. ХАРМС



**HSG**  
HARMS STUDY GROUP



ЛАБОРАТОРИЯ

**ПИЛОТ**

# **Идиопатический сколиоз**

Исследовательская  
группа Хармса

Руководство по лечению

# Idiopathic Scoliosis

The Harms Study Group  
Treatment Guide

Peter O. Newton

Michael F. O'Brien

Harry L. Shufflebarger

Randal R. Betz

Robert A. Dickson

Jurgen Harms



**Thieme**  
Stuttgart • New York

# Идиопатический сколиоз

Исследовательская группа Хармса  
Руководство по лечению

П. О. Ньютон

М. Ф. О'Брайен

Г. Л. Шаффлбаргер

Р. Р. Бетц

Р. А. Диксон

Ю. Хармс

Перевод с английского  
Н. Ш. Бегмуродовой  
под редакцией  
д-ра мед. наук, профессора Н. А. Шестерни



УДК 616(07)  
ББК 54.58  
Н93

**Ньютон П. О.**

Н93 Идиопатический сколиоз. Исследовательская группа Хармса. Руководство по лечению / П. О. Ньютон, М. Ф. О'Брайен, Г. Л. Шаффлбаргер и др. ; пер. с англ. Н. Ш. Бегмуродовой под ред. д-ра мед. наук. Н. А. Шестерни. — М. : Лаборатория знаний, 2018. — 479 с. : ил.

ISBN 978-5-906828-37-8

Руководство создано на основе результатов исследований деформаций позвоночника, проводившихся членами Исследовательской группы Хармса и другими специалистами на протяжении более десяти лет. Оно необходимо врачам в качестве клинического пособия, охватывающего современные рекомендации по диагностике и лечению идиопатического сколиоза. Книга опирается на тематические исследования хирургических и консервативных методов лечения идиопатических деформаций позвоночника у подростков, в том числе практическую информацию по обоснованию каждого метода и результатам его применения. К особенностям издания относится всестороннее обсуждение патогенеза и эпидемиологии, остеобиологии спондилонеза, анестезии во время операций при сколиозе, хирургических осложнений и ключевых решений терапии, таких как выбор уровня спондилонеза, а также приводятся принципы построения научного исследования.

Для врачей хирургов-вертебрологов, ортопедов, нейрохирургов, студентов медицинских вузов, интернов и ординаторов.

УДК 616(07)  
ББК 54.58

Приведенные в книге показания к применению, противопоказания и дозировки препаратов настоятельно рекомендуется сверять с информацией их производителей и соотносить с клиническими процедурами.

Авторы, редакторы и издатель не несут никакой юридической ответственности за любые содержащиеся в тексте и иллюстрациях ошибки или упущения.

---

*Научное издание*

**Ньютон Питер О.  
О'Брайен Майкл Ф.  
Шаффлбаргер Гарри Л. и др.**

**ИДИОПАТИЧЕСКИЙ СКОЛИОЗ.  
ИССЛЕДОВАТЕЛЬСКАЯ ГРУППА ХАРМСА.  
РУКОВОДСТВО ПО ЛЕЧЕНИЮ**

Научный редактор *Н. А. Шестерня*. Ведущий редактор *Н. Ш. Бегмуродова*

Художник *В. А. Прокудин*

Корректор *И. Н. Панкова*

Компьютерная верстка: *Е. А. Голубова, Е. Г. Ивлева*

Подписано в печать 10.08.17. Формат 60×90/8.

Усл. печ. л. 60,00. Заказ

Издательство «Лаборатория знаний»  
125167, Москва, проезд Аэропорта, д. 3  
Телефон: (499) 157-5272  
e-mail: info@pilotLZ.ru, http://www.pilotLZ.ru

---

Copyright © 2010 of the original English language edition by Thieme Medical Publishers, Inc. Original title: "Idiopathic Scoliosis. The Harms Study Group Treatment Guide" by Peter O. Newton, Michael F. O'Brien, Harry L. Shufflebarger, Randal R. Betz, Robert A. Dickson, Jürgen Harms  
© Лаборатория знаний, 2018

ISBN 978-5-906828-37-8

# Содержание

Предисловие .....	7
Вступление .....	9
Авторский коллектив .....	10
Список сокращений .....	13
Глава 1 История лечения сколиоза .....	15
<i>Robert A. Dickson</i>	
Глава 2 Основные принципы лечения сколиоза .....	33
<i>Robert A. Dickson</i>	
Глава 3 Патогенез идиопатического сколиоза.....	44
<i>Robert A. Dickson</i>	
Глава 4 Эпидемиология идиопатического сколиоза .....	67
<i>Robert A. Dickson</i>	
Глава 5 Клиническая и рентгенологическая оценка больных сколиозом .....	77
<i>Alvin H. Crawford, Alan E. Oestreich, Linda P. D'Andrea, Joshua E. Heller, Patrick Cahill</i>	
Глава 6 Значение сагиттальной плоскости: позвоночно-тазовая компенсация .....	101
<i>Frank Schwab, Virginie Lafage, Ashish Patel, Michael F. O'Brien</i>	
Глава 7 Аргументы в пользу корсетов .....	109
<i>Suken A. Shah</i>	
Глава 8 Аргументы против корсетов .....	116
<i>Robert A. Dickson</i>	
Глава 9 Классификация юношеского идиопатического сколиоза для хирургического вмешательства .....	124
<i>David H. Clements, Joshua M. Pahys, Patrick Cahill</i>	
Глава 10 Биомеханика и уменьшение сколиоза.....	132
<i>Thomas R. Maher, Jahangir Asghar, Loren Latta, Patrick Cahill</i>	
Глава 11 Анестезия в хирургии сколиоза .....	148
<i>Elizabeth Demers Lavelle, Mohamed Mahmoud, See Wan Tham, Mark Vadney, Sara Lozano</i>	
Глава 12 Селективные вмешательства против неселективных при юношеском сколиозе .....	164
<i>Daniel J. Sucato</i>	
Глава 13 Выбор уровней спондилодеза .....	180
<i>Daniel S. Mulconrey, Lawrence G. Lenke</i>	
Глава 14 Дорсальные корригирующие техники при сколиозе с поздним началом .....	195
<i>Suken A. Shah</i>	

Глава 15	Использование вытяжения в лечении больших деформаций при идиопатическом сколиозе.....	210
	<i>Paul D. Sponseller, Ryan Takenaga</i>	
Глава 16	Лечение ригидного юношеского идиопатического сколиоза: мобилизация, остеотомии и резекция позвоночника.....	220
	<i>Lynn Letko, Rubens G.Jensen, Jurgen Harms</i>	
Глава 17	Хирургическое лечение правосторонней грудной деформации .....	233
	<i>Peter O. Newton, Vidyadhar V. Upasani</i>	
Глава 18	Диагностика, методы и результаты лечения двойной грудной деформации при юношеском идиопатическом сколиозе .....	260
	<i>Shay Bess, Frances Faro, Thomas G. Lowe</i>	
Глава 19	Хирургическое лечение поясничной и грудно-поясничной деформаций (типа 5 по Lenke): вентральный доступ против дорсального доступа .....	271
	<i>Harry L. Shufflebarger, James T. Guille, Burt Yaszay</i>	
Глава 20	Хирургическое лечение двойных и тройных деформаций (типов 3, 4 и 6 по Lenke) .....	290
	<i>Burt Yaszay, William F. Lavelle, Baron S. Lonner</i>	
Глава 21	Результаты лечения юношеского идиопатического сколиоза .....	305
	<i>Michelle C. Marks, Tracey Bastrom, William F. Lavelle, Peter O. Newton</i>	
Глава 22	Осложнения в хирургии деформаций позвоночника .....	330
	<i>HoSun Hwang, Angel Macagno, Munish C. Gupta, Michael F. O'Brien</i>	
Глава 23	Позвоночно-тазовая фиксация при идиопатическом сколиозе.....	373
	<i>Mark F. Abel, Michael F. O'Brien, Burt Yaszay</i>	
Глава 24	Непролеченный идиопатический сколиоз с поздним началом и ревизионное хирургическое вмешательство у взрослых.....	389
	<i>Charles A. Sansur, Rod J. Oskouian Jr., Michael F. O'Brien, Christopher I. Shaffrey</i>	
Глава 25	Костно-биологические имплантаты для спондилодеза.....	405
	<i>Safdar N. Khan, William F. Lavelle, Munish C. Gupta</i>	
Глава 26	Электрофизиологический мониторинг .....	429
	<i>Joshua D. Auerbach, Amer F. Samdani, John P. Dormans</i>	
Глава 27	Коррекция без спондилодеза.....	453
	<i>Randal R. Betz, William F. Lavelle, Peter O. Newton</i>	
Глава 28	Генетические исследования при юношеском идиопатическом сколиозе .....	471
	<i>John T. Braun, William F. Lavelle, James W. Ogilvie</i>	

# Предисловие

Диагностика и лечение идиопатического сколиоза, а также более сложных типов искривления позвоночника широко шагнули вперед с тех пор как Paul Harrington (Пол Харрингтон) из Хьюстона применил металлические фиксаторы, а затем около 1960 г. Мое использовал дистракторы в сочетании со спондилодезом. До этого хирургическая коррекция сколиоза была трудна, ее результаты непредсказуемы, и представлена она была задним спондилодезом (Hibbs, 1911 г.) с последующим продолжительным периодом ношения больших, зачастую нелепых корсетов (LeMesurier et al., «рыбья» форма).

После революционных нововведений Harrington хирургическая коррекция сколиоза прошла эволюцию, включая имплантацию стержней по Luque (проволочная фиксация), сегментарную фиксацию позвоночника с деротацией (Cotrel и Dubousset) и еще более революционную транспедикулярную фиксацию пластинами (Roy и Camille), обеспечивающую даже лучшие контроль и коррекцию сегментов.

Как только были внедрены эти новаторские методы коррекции сколиотических деформаций, высококвалифицированные центры по лечению позвоночника были открыты по всему миру (США, Франция, Великобритания, Германия и др.). Немецкая школа хирургии сколиоза получила международное признание в 1970–1980-х гг. благодаря работам Klaus Zielke в Бад-Вильдунгене, где я впервые непосредственно соприкоснулся с опытом немецких специалистов, принимая участие в международном семинаре по сколиозу в середине 1980-х. В то время энергичный начинающий профессор Jurgen Harms (Юрген Хармс) представлял результаты своей работы. Присутствовавшие в аудиториях и операционных ученые пришли к выводу, что, несмотря на молодость, Harms олицетворяет будущее Германии в хирургии позвоночника и сколиоза. Выход в свет этого, имеющего большое значение, произведения доказывает верность этого прогноза.

Большие достижения и успехи в лечении сколиоза и позвоночника в 1970–1980-х гг. связаны с именами замечательных хирургов, которые работали в региональных центрах, включая Kenton Leatherman в детском госпитале Kosair

в Луисвилле, Кентукки, и Robert Dickson, коллега доктора Leatherman, который впоследствии стал профессором и главой ортопедического департамента в университете Лидса в Великобритании. Их основополагающий учебник 1988 г. «Лечение деформаций позвоночника» обобщил понимание сути сколиоза, однако никогда не переиздавался, напротив, этот классический труд лег в основу новой книги исследовательской группы Хармса. Первые четыре главы написаны Robert Dickson.

Динамичные, инновационные и зачастую сложные методы коррекции деформаций позвоночника, разработанные Harms и его коллегами в Германии, быстро распространились в Европе, а затем и в США сначала через Harry Shufflebarger (Майами), потом и в других североамериканских центрах с помощью специалистов, осваивавших концепцию лечения по Harms, включая Randy Betz (Филадельфия), Peter Newton (Сан-Диего) и Michael O'Brien (Даллас). Позже была образована Международная многоцентровая научная группа Хармса (HSG). Эта организация, которая в некоторых отношениях напоминает долгосрочную программу ведения пациентов, созданную центром документации АО (Arbeitsgemeinschaft für Osteosynthesefragen) в Берне и Давосе в Швейцарии, была учреждена для изучения эффективности методов лечения сколиоза.

База данных HSG стала источником информации по результатам лечения сколиоза мирового масштаба, вследствие чего появились сотни публикаций и открытий (Общество исследования сколиоза и другие сообщества). В результате были собраны воедино все знания и опыт лечения деформаций позвоночника как у детей и подростков, так и у взрослых.

В руководстве по лечению идиопатического сколиоза, написанном Peter Newton и коллегами в соавторстве с многочисленными исследователями HSG, а также другими известными специалистами по сколиозу, приведена основополагающая информация по истории изучения, этиологии и консервативному лечению и по базовым и самым передовым методам хирургической коррекции деформаций позвоночника.



Молодые и даже опытные хирурги найдут много нового и важного в этой книге. Уже одно только изложение Dickson истории изучения, патогенеза, эпидемиологии и основных принципов лечения сколиоза оправдывает приобретение этой книги, одновременно восполняя недостаток знаний у тех, кто не читал или не имел доступа к оригиналу книги «Лечение деформаций позвоночника» Leatherman и Dickson.

Книга «Идиопатический сколиоз. Исследовательская группа Хармса. Руководство по лечению» создает прочную основу для понимания сколиоза нами, вступившими во второе деся-

тилетие XXI в., и, похоже, останется знаковой работой всего века, который обещает принести непревзойденные открытия и достижения в понимании и лечении все еще отчасти загадочного состояния, известного как идиопатический сколиоз.

*Деннис Р. Венгер (Dennis R. Wenger), MD,*  
руководитель курса детской ортопедии  
Детской клиники Rady в Сан-Диего,  
клинический профессор  
ортопедической хирургии  
Университета Калифорнии в Сан-Диего

# Вступление

Замысел этой полной и актуальной книги, всецело посвященной такой патологии, как идиопатический сколиоз на всех его стадиях, основан на опыте HSG. Эта группа была образована в 1995 г. для исследования вопросов, связанных с идиопатическими деформациями позвоночника. За продолжительный период группа собрала данные более чем 2300 пациентов, прооперированных по поводу идиопатического сколиоза в юности, вплоть до 2010 г. Опыт, полученный при лечении и последующем наблюдении данной группы больных, послужил надежным основанием для написания этого руководства, и многие факты, к которым обращаются авторы, взяты из анализа этой базы данных.

Все, кто внес вклад в эту работу, являются известными экспертами в диагностике и лечении идиопатических деформаций позвоночника. В книге широко представлены все аспекты диагностики и лечения идиопатических деформаций позвоночника, специфические хирургические подходы для некоторых типов юношеских деформаций позвоночника с рациональной техникой и результаты их применения. А поскольку данные HSG охватывают последние 15 лет, в книге представлены изменения и развитие современных методов хирургического лечения юношеского идиопатического сколиоза. Эта высочайшего уровня работа по идиопатическим деформациям позвоночника будет наиболее полезна всем, кто занимается лечением этого заболевания. Она также будет полезна тем, кто использует консервативные методы лечения деформаций позвоночника, а также тем, кто работает с пациентами, имеющими такие деформации.

## Благодарности

Процесс написания и издания этой первой книги, посвященной юношескому идиопатическому сколиозу и его долгосрочным последствиям, не был

бы возможен без труда и помощи множества людей. Мы выражаем нашу признательность всем, без чьей помощи эта книга не увидела бы свет.

Идея написания этой книги принадлежит ядру HSG, особенно Jurgen Harms, Peter Newton, Randy Betz. Без инициативы и постоянного участия этих хирургов книга никогда не была бы начата и закончена.

Lutz Biedermann первоначально финансировал проект написания книги. Без него эта книга никогда не была бы начата и не увидела бы свет. Наша благодарность Lutz.

Издательство «Thieme Publishers» и его главный редактор J. Owen Zurhellen IV постоянно поддерживали публикацию этой книги. Мы благодарим их за поддержку.

Michael O'Brien взял на себя огромную задачу по редактированию этого проекта, что потребовало громадных затрат времени, знаний и энергии.

Многочисленные помощники редакторов потратили несчетное количество времени для рецензирования книги и завершения ее редактирования. Текст не был бы закончен без прилежных усилий всех, включая Fran Faro, Burt Yaszay, Pat Cahill, William Lavelle. Мы благодарны многочисленным авторам, вовлеченным в написание глав этой книги, и выражаем свою благодарность за вклад в завершение проекта.

Мы благодарим Michelle Marks, всестороннего координатора HSG, за ее жизненно важный для проекта вклад, включая координацию всех запросов, связанных с изучением базы данных научной группы, помощь в анализе всех этих запросов и интерпретации всех необходимых сведений.

Raymarla Pinteric была движущей силой в создании этой книги. Без ее участия в проекте, без ее твердой направляющей руки, связывающей воедино авторов и редакторов, вовлеченных в него, проект бы не состоялся. Наша благодарность Ray.

# Авторский коллектив

**Mark F. Abel, MD,**  
почетный профессор и председатель  
Департамента ортопедической хирургии Lillian Pratt,  
профессор педиатрии,  
Университет Вирджинии,  
Шарлотсвил, Вирджиния

**Jahangir Asghar, MD,**  
хирург,  
Департамент ортопедии,  
Детский госпиталь Shriners,  
Филадельфия, Пенсильвания

**Joshua D. Auerbach, MD,**  
главный хирург-вертебролог,  
Департамент ортопедии,  
Госпитальный центр Bronx-Lebanon,  
Медицинский колледж Albert Einstein,  
Бронкс, Нью-Йорк

**Tracey P. Bastrom, MA,**  
руководитель клинических исследований,  
Департамент ортопедии,  
Детский госпиталь Rady,  
Сан-Диего, Калифорния

**Shay Bess, MD,**  
специалист Rocky Mountain Scoliosis and Spine,  
Детский госпиталь Rocky Mountain,  
Денвер, Колорадо

**Randal R. Betz, MD,**  
директор центра,  
главный врач,  
Отделение травмы позвоночника,  
Детский госпиталь Shriners,  
Филадельфия, Пенсильвания

**John T. Braun, MD,**  
привлеченный профессор,  
Департамент ортопедии и реабилитации,  
Университет Вермонта,  
Берлингтон, Вермонт

**Patrick J. Cahill, MD,**  
хирург-вертебролог,  
Детский госпиталь Shriners,  
Филадельфия, Пенсильвания

**David H. Clements III, MD,**  
привлеченный профессор,  
Департамент ортопедической хирургии,  
Медицинская школа Robert Wood Johnson,  
содиректор Cooper Spine Program,  
Госпиталь университета Cooper,  
Камден, Нью-Джерси,  
Детский госпиталь Shriners,  
Филадельфия, Пенсильвания

**Alvin H. Crawford, MD, FACS,**  
профессор ортопедии и педиатрии,  
директор Центра позвоночника,  
Департамент детской ортопедической хирургии,  
Медицинский центр  
Детского госпиталя Цинциннати,  
Цинциннати, Огайо

**Linda P. D'Andrea, MD,**  
содиректор  
Отделения спинальной патологии,  
Институт ортопедии Brandywine,  
Поттстаун, Пенсильвания

**Robert A. Dickson,**  
заслуженный профессор,  
хирург-ортопед/консультант,  
хирург-вертебролог,  
Университет Лидса и Госпиталь Лидса,  
Лидс, Великобритания

**John P. Dormans, MD, FACS,**  
главный хирург-ортопед,  
Департамент ортопедической хирургии,  
Детский госпиталь Филадельфии,  
Филадельфия, Пенсильвания

**Frances D. Faro, MD,**  
сотрудник  
Департамента ортопедии,  
Госпиталь Union Memorial,  
Балтимор, Мэриленд

**James T. Guille, MD,**  
содиректор,  
Отделение спинальной патологии,  
Институт ортопедии Brandywine,  
Поттстаун, Пенсильвания,  
консультант по спинальной хирургии,  
Детский госпиталь Shriners,  
Детский госпиталь St. Christopher,  
Филадельфия, Пенсильвания

**Munish C. Gupta, MD,**  
профессор,  
главный вертебролог,  
содиректор Центра позвоночника,  
Департамент ортопедической хирургии,  
Университет Калифорнии — Davis Medical Center,  
Сакраменто, Калифорния

**Thomas R. Haher, MD,**  
специалист Syracuse Orthopaedics Specialists,  
Сиракузы, Нью-Йорк

**Jurgen Harms, MD,**  
профессор и глава  
Департамента ортопедии и травматологии,

Клиника Karlsbad-Langensteinbach,  
Карлсбад, Германия

**Joshua E. Heller, MD,**  
главный нейрохирург,  
Госпиталь Университета Тэмпл,  
Филадельфия, Пенсильвания

**Ho Sun Hwang, MD,**  
ассистент клинического профессора,  
Департамент ортопедической хирургии,  
Медицинский колледж Baylor,  
Хьюстон, Техас

**Rubens G. Jensen, MD,**  
хирург-вертебролог,  
Департамент ортопедии и травматологии,  
Клиника Karlsbad-Langensteinbach,  
Карлсбад, Германия

**Safdar N. Khan, MD,**  
главный специалист,  
Департамент ортопедической хирургии,  
Университет Калифорнии — Davis Medical Center,  
Сакраменто, Калифорния

**Virginie Lafage, PhD,**  
руководитель центра исследований позвоночника,  
Департамент ортопедии,  
Госпиталь Joint Diseases,  
Нью-Йоркский университет,  
Нью-Йорк, Нью-Йорк

**Loren Latta, PE, PhD,**  
профессор и руководитель центра биомеханических  
исследований,  
Департамент ортопедии,  
Медицинская школа Miller,  
профессор,  
Департамент Industrial Engineering,  
Департамент Biomedical Engineering,  
Университет Майами,  
Директор Института биомеханики Max Biedermann,  
Медицинский центр Mount Sinai,  
Майами-Бич, Флорида

**Elisabeth Demers Lavelle, MD,**  
ассистент профессора,  
Департамент анестезии и педиатрии,  
Медицинский университет Upstate,  
Сиракузы, Нью-Йорк

**William F. Lavelle, MD,**  
ассистент профессора,  
Департамент ортопедической хирургии,  
Медицинский университет Upstate,  
Сиракузы, Нью-Йорк

**Lawrence G. Lenke, MD,**  
почетный профессор ортопедической хирургии  
Jerome J. Gilden,  
один из главных специалистов по  
реконструктивной хирургии сколиоза  
у детей и взрослых,  
профессор нейрохирургии,  
Медицинская школа Вашингтонского университета,  
Сент-Луис, Миссури

**Lynn J. Letko, MD,**  
хирург-вертебролог,

Департамент ортопедии и травматологии,  
Клиника Karlsbad-Langensteinbach,  
Карлсбад, Германия

**Baron S. Lonner, MD,**  
директор Ассоциации позвоночника и сколиоза,  
привлеченный клинический профессор,  
Департамент ортопедической хирургии,  
Госпиталь Joint Diseases,  
Нью-Йоркский университет,  
Нью-Йорк, Нью-Йорк

**Thomas G. Lowe, MD,**  
клинический профессор,  
Департамент ортопедии,  
Health Sciences Center Колорадского университета,  
Денвер, Колорадо

**Sara P. Lozano, MD,**  
специалист,  
Департамент педиатрической анестезиологии,  
Кливлендская клиника,  
Кливленд, Огайо

**Angel Macagno, MD,**  
специалист,  
Департамент ортопедической хирургии,  
Медицинский центр Downstate,  
Бруклин, Нью-Йорк

**Mohamed Mahmoud, MD,**  
ассистент профессора,  
Клиника анестезиологии и педиатрии,  
директор Департамента радиологии,  
анестезии и седации,  
Медицинский центр  
Детского госпиталя Цинциннати,  
Цинциннати, Огайо

**Michelle C. Marks, PT, MA,**  
руководитель Spine Deformity Research, HSG,  
Сан-Диего, Калифорния

**Daniel S. Mulconrey, MD,**  
ассистент клинического профессора хирургии,  
Департамент хирургии,  
Ортопедический центр Midwest,  
Медицинский колледж  
Иллинойского университета,  
Пеория, Иллинойс

**Peter O. Newton, MD,**  
привлеченный клинический профессор,  
Департамент ортопедической хирургии,  
Университет Калифорнии в Сан-Диего,  
Отдел ортопедической хирургии,  
Детский госпиталь Rady,  
Сан-Диего, Калифорния

**Michael F. O'Brien, MD,**  
руководитель Research Baylor Spine Center,  
хирург-вертебролог,  
Институт сколиоза Southwest,  
Плано, Техас

**Alan E. Oestreich, MD, FACR,**  
заслуженный профессор детской радиологии,  
Департамент радиологии,

Медицинский центр  
Детского госпиталя Цинциннати,  
Цинциннати, Огайо  
**James W. Ogilvie, MD,**  
профессор,  
Департамент ортопедической хирургии,  
Медицинская школа Университета Юты,  
штатный хирург Детского госпиталя Shriners,  
главный медицинский советник,  
Axial Biotech, Inc.,  
Солт Лейк Сити, Юта

**Rod J. Oskouiian Jr, MD,**  
хирург,  
Департамент нейрохирургии,  
Шведский институт нейрохирургии,  
Сиэтл, Вашингтон

**Joshua M. Pahys, MD,**  
сотрудник,  
Отделение спинальной патологии взрослых и детей,  
Департамент ортопедической хирургии,  
Медицинская школа Вашингтонского университета,  
Сент-Луис, Миссури

**Ashish Patel, MD,**  
научный сотрудник,  
Департамент ортопедии,  
Госпиталь Joint Diseases,  
Нью-Йоркский университет,  
Нью-Йорк, Нью-Йорк

**Amer Samdani, MD,**  
руководитель отделения детской  
спинальной хирургии,  
Департамент ортопедической хирургии,  
Детский госпиталь Shriners,  
Филадельфия, Пенсильвания

**Charles A. Sansur, MD MHS,**  
ассистент профессора,  
Департамент нейрохирургии,  
Медицинская школа Мэрилендского университета,  
Балтимор, Мэриленд

**Frank Schwab, MD,**  
ассистент клинического профессора,  
глава Центра деформации позвоночника,  
Департамент ортопедии,  
Госпиталь Joint Diseases,  
Нью-Йоркский университет,  
Нью-Йорк, Нью-Йорк

**Christopher I. Shaffrey, MD,**  
профессор,  
Департамент нейрохирургии,  
Университет Вирджинии,  
Шарлоттсвилл, Вирджиния

**Suken A. Shah, MD,**  
содиректор,

Центр позвоночника и сколиоза,  
Детский госпиталь Alfred I. duPont  
Детская клиника Nemours,  
Уилмингтон, Делавэр,  
приглашенный профессор  
Департамент ортопедической хирургии,  
Медицинский колледж Jefferson  
Университета Thomas Jefferson,  
Филадельфия, Пенсильвания

**Harry L. Shufflebarger, MD,**  
руководитель Департамента  
ортопедической хирургии,  
Детский госпиталь Майами,  
Майами, Флорида

**Paul D. Sponseller, MD,**  
профессор и глава Riley,  
Департамент ортопедической хирургии,  
Медицинский институт Johns Hopkins,  
Балтимор, Мэриленд

**Daniel J. Sucato, MD, MS,**  
штатный хирург-ортопед,  
директор ведущего центра  
исследования позвоночника  
Sarah M. and Charles Seay/Martha and Pat Beard,  
Детский госпиталь Texas Scottish Rite,  
приглашенный профессор  
Департамента ортопедической хирургии,  
Медицинский центр Southwestern  
Техасского университета,  
Даллас, Техас

**Ryan Takenaga, MD,**  
сотрудник Департамента  
ортопедии и реабилитации,  
Госпиталь и клиника Университета Айовы,  
Айова-Сити, Айова

**See Wan Tham, MBBS,**  
сотрудник Детской анестезиологической службы,  
Детский госпиталь Сиэтла,  
Сиэтл, Вашингтон

**Vidyadhar V. Upasani, MD,**  
сотрудник Департамента ортопедической хирургии,  
Университет Калифорнии в Сан-Диего,  
Сан-Диего, Калифорния

**Mark Vadney, DO,**  
главный специалист,  
Департамент анестезиологии,  
Медицинский университет Upstate,  
Сиракузы, Нью-Йорк

**Burt Yaszay, MD,**  
специалист,  
детский госпиталь Rady,  
Департамент ортопедии,  
Университет Калифорнии в Сан-Диего,  
Сан-Диего, Калифорния

# Список сокращений

АОА	— Американская ортопедическая ассоциация	НТ	— наклон таза
АРП	— апикальная ротация позвоночника	НЧР	— ничего через рот
АСП	— апикальное смещение позвоночника	ОБ-1	— остеогенный белок 1
ВДС	— вентрально-дорсальный спондилодез	ОВВА	— общая внутривенная анестезия
ВИП	— верхний инструментированный позвонок	ОВЛ	— осевая вертикальная линия
ВПО	— вентиляционно-перфузионное отношение	ОВС	— открытый вентральный спондилодез
ВПС	— врожденные пороки сердца	ОГ	— основное грудное
ВС	— вентральный спондилодез	ОЕЛ	— общая емкость легких
ГАСП	— грудное апикальное смещение позвоночника	ОИС	— Общество исследования сколиоза
ГБЛК	— горизонтальная базовая линия ключиц	ОНГд	— острая нормоволемическая гемодилюция
ГК	— грудной кифоз	ОПНД	— отсроченный послеоперационный неврологический дефицит
ГП	— грудно-поясничное	ОФВ1	— объем форсированного выдоха в секунду
ГПКК	— грудно-пояснично-крестцовый корсет	У-ОХ	— У-образный хрящ
ДГ	— двойное грудное	П	— поясничное
ДО	— двойное основное	ПА	— поясничные артерии
ДС	— дорсальный спондилодез	ПАСП	— поясничное апикальное смещение позвоночника
ДСК	— дистальный сопутствующий кифоз	ПГ	— проксимальное грудное
ЖЕЛ	— жизненная емкость легких	ПГПА	— полногеномный поиск ассоциаций
ЗП	— задне-передний	ПДС	— позвоночно-двигательный сегмент
ИСПН	— идиопатический сколиоз с поздним началом	ПЗ	— передне-задний
КИП	— конечный инструментированный позвонок	ПЛ	— поясничный лордоз
КМБ	— костный морфогенетический белок	ПМИ	— плоскость максимального искривления
КМД	— коэффициент мобильности деформации	ПТФ	— позвоночно-тазовая фиксация
КП	— крестцово-позвоночный	РАК	— резервирование аутологичной крови
КСП	— кортикоспинальный путь	РАП	— ротация апикального позвонка
КТ	— компьютерная томография	РВД	— резекция вершины деформации
КЭ	— конус экономии	РПС	— резекция позвоночного столба
ЛНК	— линия наклона ключиц	рЧКМБ	— рекомбинантный человеческий костный морфогенетический белок
ЛЦТ	— линия центра тяжести	рЧОБ-1	— рекомбинантный человеческий остеогенный белок 1
МАК	— минимальная альвеолярная концентрация анестетика	СВО	— сагиттальная вертикальная ось
МВП	— моторные вызванные потенциалы	СКПИ	— самопроизвольная коррекция поясничного искривления
МГЛ	— межребневая линия	СМДП	— сложные мышечные двигательные потенциалы
МДК	— максимально допустимая кровопотеря	СП	— стабильный позвонок
МОВ	— мгновенная ось вращения	СпЭМГ	— спонтанные электромиографические потенциалы
МРА	— межреберные артерии	ССВП	— соматосенсорные вызванные потенциалы
МРТ	— магнитно-резонансная томография	ССД	— стандартная стержневая деротация
НВР	— непосредственная вертебральная ротация	СтЭМГ	— стимулированные электромиографические потенциалы
НИП	— нижний инструментированный позвонок	ТВС	— торакоскопический вентральный спондилодез
НК	— наклон крестца	ТГК	— техника гибких кронштейнов
НМС	— нервно-мышечный сколиоз	ТКК	— транексамовая кислота
НПВС	— нестероидные противовоспалительные средства	ТкМВП	— транскраниальные моторные вызванные потенциалы
НСВП	— нейрогенные смешанные вызванные потенциалы		

ТКФ	— трикальцийфосфат	ACDF	— передняя шейная дискэктомия со спондилодезом
ТЛФ	— тест легочной функции	APSO	— асимметричная педикулярная субтракционная остеотомия
ТПФ	— транспедикулярная фиксация	FDA	— управление по санитарному надзору за качеством пищевых продуктов и медикаментов США
ТС	— тазовое склонение	GDF-5	— фактор роста и дифференциации 5
УРкр	— угол ротации апикального позвонка относительно крестца	HRQOL	— показатель качества жизни, связанного со здоровьем
ФВД=ФЛ	— функция внешнего дыхания (функция легких)	HSG	— исследовательская группа Harms
ФЖЕЛ	— форсированная жизненная емкость легких	PSO	— педикулярная субтракционная остеотомия
ЦВД	— центральное венозное давление	SNP	— однонуклеотидные полиморфные локусы
ЦД	— центр давления	SPO	— остеотомия Smith–Petersen
ЦКЛП	— центральная крестцовая линия позвоночника	TGF	— трансформирующий фактор роста
ЭАКК	— эписилон-аминокапроновая кислота	VBS	— фиксация тел позвонков скобами
ЭКГ	— электрокардиограмма	VEPTR	— вертикальное расширяемое реберное протезное устройство из титана
ЭЭ	— эллипс экономии		
ЮИС	— юношеский идиопатический сколиоз		
ЮИСВ	— юношеский идиопатический сколиоз у взрослых		



# 1

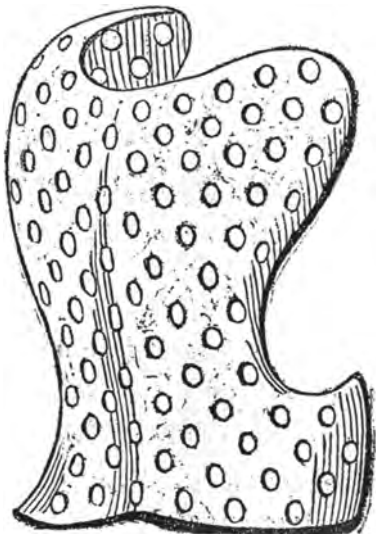
## История лечения сколиоза

### ГЛАВА

Robert A. Dickson

Изображения и описания людей с деформациями позвоночника уходят в доисторические времена. Люди с серьезно искаженной фигурой были заклеены и осмеивались, часто их боялись и ненавидели (1). В V столетии до н. э. Гиппократ впервые описал сколиоз и изобрел специальный аппарат для коррекции деформации (2). Во II веке н. э. Гален ввел такие термины, как *сколиоз*, *кифоз*, *лордоз*, и описал их лечение с помощью грудных повязок и наложения спинного корсета (3). В эпоху Средневековья (от 500 до 1500 г. н. э.) люди ненамного продвинулись в познании и лечении деформаций позвоночника; заболевание рассматривалось как божественная кара, и, следовательно, такой человек преследовался, как еретик. Лечение таких пациентов и наказание для преступников были одинаковыми — их отправляли на дыбу (4).

В середине XVI в. во Франции Ambroise Pare впервые описал врожденный сколиоз и понял, что причиной паралича является сдавление по-



**Рис. 1.1.** Первый корсет для ношения при сколиозе, разработанный в 1564 г. Металлический корпус и кожаная подкладка были сконструированы А. Паре

звоночника (4). Он также сформулировал принципы лечения открытых переломов после того, как сам вылечил себе сложный перелом большеберцовой кости до полного срастания без остаточных явлений (5). В течение последующих тридцати лет Pare заметил связь развития деформаций позвоночника с ростом тела и предложил новый грудной корсет, который должен был меняться приблизительно каждые 3 месяца (рис. 1.1) (6).

Предполагается, что в 1741 г. Nicholas Andre ввел понятие *ортопедия*. В то время Andre был 80-летним въедливым парижским педиатром и его книга «Ортопедия» была вспомогательным пособием для родителей детей с ортопедическими нарушениями (7). Полное заглавие книги было: «Ортопедия, или Искусство предупреждения и коррекции деформаций тела у детей средствами, доступными родителям и всем лицам, участвующим в воспитании детей». Таким образом, ортопедия буквально означает «коррекция и предупреждение деформаций у детей».

Andre понял, что сколиоз является результатом разбалансировки мышц тела и неправильной посадки. В соответствии с этим он полагал, что надлежащее качество столов и стульев весьма важно для предотвращения сколиоза (6). Он рекомендовал больным с деформациями позвоночника периодическую терапию лежащим положением, а также скобы и корсеты, советовал страдающим сколиозом носить книги на стороне выступающего вверх плеча (8).

Свой вклад в лечение деформаций позвоночника внесли и оба брата Le Vacher (9). Francois-Guillaume придумал временный стержень и «корсет Минервы» для лечения туберкулеза позвоночника, а Thomas написал книгу о сколиозе и изобрел тракционное кресло с вертикальной тягой и боковыми давящими ремнями.

Jean-Andre Venel купил старое аббатство в 1780 г. и открыл в нем первый ортопедический госпиталь, специализировавшийся на лечении деформаций скелета (10). Он сконструировал дневные распорки, удаление которых следовало после



укладывания на ортопедическую кровать для отдыха с растягиванием в ночное время. Идея ортопедической кровати впоследствии стала очень популярной. Venel многого достиг в лечении скелетных деформаций и соперничает с Andre за звание «Отца ортопедии».

## ■ Введение в хирургию

Первые попытки лечить сколиоз хирургическими методами были отмечены во второй половине XIX в. Delpech «зафиксировал» форму поверхности, сделав гипсовую отливку для своего пациента, и ввел тенотомию в 1818 г. Delpech считается отцом французской ортопедии. Позже Guerin стал сторонником методов Delpech и применил их в лечении сколиоза (13). Некоторые полагали, что он чрезмерно увлекался ими. Guerin опубликовал результаты лечения 740 пациентов, которым была проведена тенотомия. Из них 358 были полностью излечены, 287 получили улучшение, 77 не получили улучшения и 18 умерли (13). Malgaigne написал редакционные «Иллюзии ортопедии» (14), после чего Guerin подал на него в суд. Malgaigne написал Guerin, что «важно знать, что делать, но не менее важно знать, чего не следует делать». Откровенно мстительный критик, Malgaigne написал в «Gazette Medical de Paris», что «работа доктора X содержит много вещей новых и полезных. К сожалению, полезные вещи не новы, а новые вещи — не полезны» (15).

В 1889 г. Volkman попытался провести резекцию реберных деформаций, и это, думается, была первая известная попытка хирургического лечения сколиоза на костных тканях (16). Maas также был сторонником резекции ребер (17). Однако в XIX в. господствовало мнение, что сколиоз вызван неправильной осанкой, а посему должен лечиться соответственно (18). Lewis Sayre в 1877 г. написал книгу о болезнях позвоночника и его искривлениях, в которой предложил свои методы подвешивания и гипсования — предшественник Бостонского корсета (19). Он также известен как сторонник немедленного оперативного лечения миеломенингоцеле, был президентом Американской медицинской ассоциации в 1880 г. и основал «Журнал Американской медицинской ассоциации».

William Adams, поняв, что ротационный выступ при сколиозе увеличивается при наклоне вперед (тест Adams с наклоном вперед), тщательно анатомировал умерших, у которых был идиопатический сколиоз. Обнаружение лордоза на вершине искривления стало важным открытием (20). В 1876 г. Adams вместе с Lister переехал в Соединенные Штаты, познакомился с Sayre и его

работой и в 1898 г. был принят в Американскую ортопедическую ассоциацию.

В 1895 г. Bradford и Brackett разработали горизонтальный вытяжной каркас со специальным фиксатором для коррекции искривления (3). Затем накладывалась гипсовая повязка.

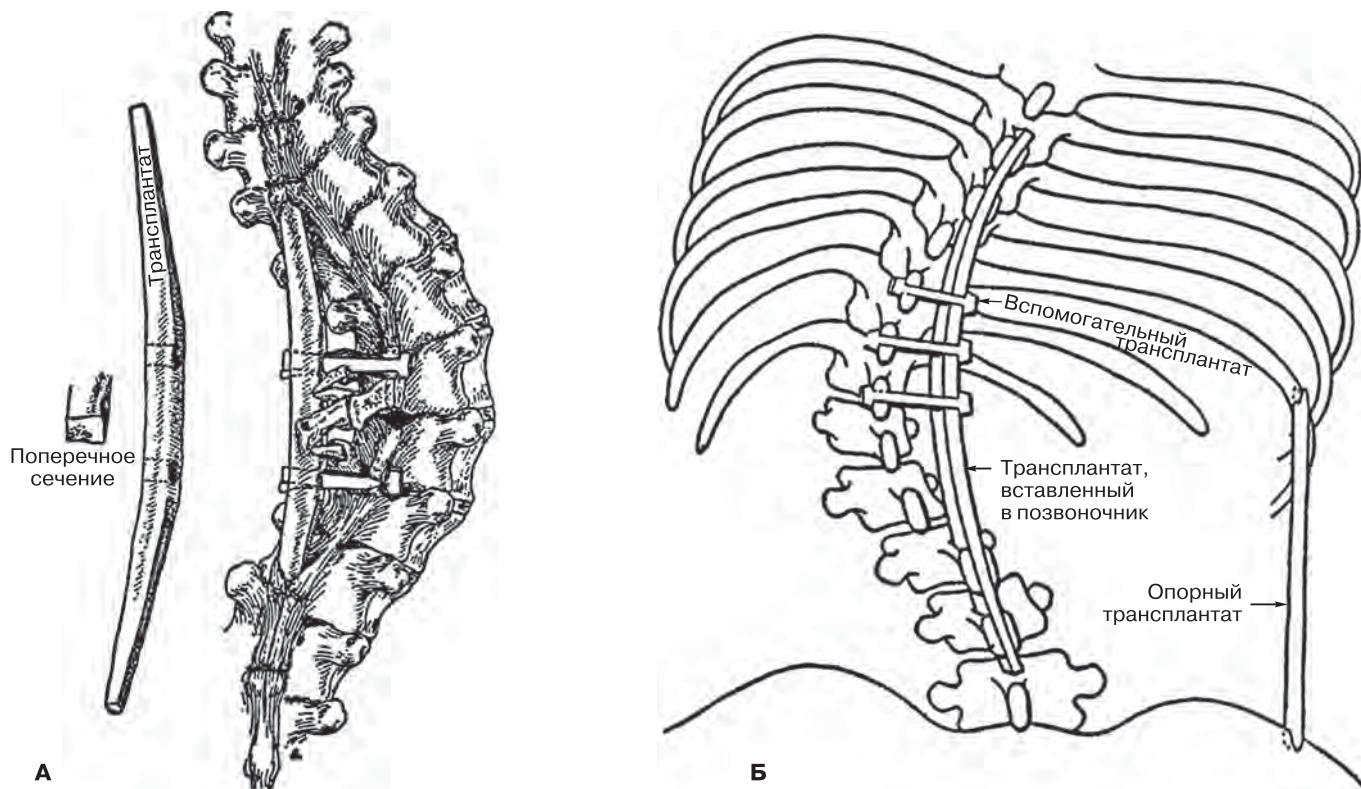
В 1895 г. Рентген открыл рентгеновские лучи, и первые рентгеновские изображения, использовавшиеся в хирургии, были получены в марте 1896 г. (22). Рентген получил Нобелевскую премию в 1901 г. Однако следует признать, что, хотя просвечивание позвоночника дало прекрасные оригинальные изображения, их двухмерность могла бы остановить дальнейшее развитие понимания патогенеза идиопатического сколиоза, который был открыт благодаря оригинальному способу анатомирования, использованному Adams, и его последующему утверждению, что «лордоз + ротация = боковое искривление» (20).

## ■ Применение хирургических имплантатов

Через полвека после работ Bradford и Brackett консервативное лечение деформаций позвоночника мало продвинулось вперед, тогда как хирургическое лечение сделало большие успехи. Berthold Hadra первым применил имплантаты для позвоночника, скрепив остистые отростки проволокой в 1891 г. (23). Позже, в 1902 г., Fritz Lange имплантировал металлические стержни, крепившиеся к остистым отросткам двойными шелковыми нитями (24). Эти первые имплантаты были попыткой предотвратить туберкулезную деформацию позвоночника и ускорить выздоровление.

Как оказалось, первым применил металлические имплантаты позвоночника при лечении сколиоза Wreden (25). Он сначала резецировал ребра на каждой стороне вершины, укладывал пациента на ортопедическую кровать (предшественник halo-вытяжения), а затем фиксировал металлические пластины к остистым отросткам.

Почти около трех столетий костные дефекты замещались костными лоскутами. Пожалуй, первым хирургом, сделавшим это, был Meekren из Голландии, который в 1682 г. закрыл дефект черепа у солдата трансплантатом черепа собаки (26). Появление антисептиков в хирургии позволило William McEwen в 1878 г. успешно восстановить плечевую кость мальчика с помощью костного трансплантата (27). Однако до 1911 г., когда Fred Albee (28) в Соединенных Штатах и DeQuervain в Европе (29) произвели свои операции, трансплантация костными лоскутами в хирургии позвоночника не использовалась. Оба применили кортикальные распорки для коррекции



**Рис. 1.2.** Операция Албее на позвоночнике. **(А)** Вытягивающий кость кортикальный трансплантат с вогнутой стороны действует как дистракционный стержень, прикрепленный к остистым отросткам позвонков горизонтальными фиксаторами. **(Б)** С вогнутой стороны X ребро вытягивается с помощью удерживающего трансплантата, закрепленного на тазовой кости

позвоночника при лечении туберкулеза. Албее использовал аутогнатрансплантат большеберцовой кости, поместив его в дефект между остистыми отростками позвоночника, а DeQuervain использовал вместо большеберцовой кости ость лопатки.

Албее, как и его коллега Kusher, продолжил описание операций с фиксацией позвоночника при лечении сколиоза (30). Он устанавливал распорку из большеберцовой кости с вогнутой стороны искривления и закреплял верхний позвонок поперечно при помощи фиксаторов из кости (рис. 1.2). Он также подпирает нижние ребра с вогнутой стороны таза трансплантатом. Албее изготавливал трансплантаты с помощью только что изобретенной им моторизованной пилы, сравнивая костные мозоли со столярным клеем (31).

## ■ Фиксация позвоночника

Russell Hibbs в Нью-Йорке коренным образом изменил основы фиксации в вертебрологии, введя свои методы фиксации между 1914 и 1919 гг. при лечении 59 пациентов, большинство из которых страдали полиомиелитом и прошли предопераци-

онную коррекцию вытяжением позвоночника (голова–таз) (32). Он рассекал надкостницу прямо до межпозвонковых суставов и оснований поперечных отростков и иссекал межпозвонковые суставы. Используя долото и костные щипцы, Hibbs отгибал лоскуты вверх и вниз так, чтобы смежные позвонки соединились костными поверхностями. Затем он закрывал надкостницу над зоной фиксации. Его операционная техника осталась без изменений и сегодня. Как утверждал Hibbs: «Рассечение может быть сделано на практически сухом операционном поле без повреждения мускулатуры, если оно производится под надкостницей и если имеется возможность использовать достаточное количество марлевых тампонов. Только в операционной ране, свободной от кровотечения и которая хорошо просматривается, врач может выполнить необходимые манипуляции аккуратно. Это дает возможность отделить надкостницу от кости единым пластом практически без нарушения ее целостности и кровоснабжения. Доступ должен выполняться с величайшей осторожностью и вниманием, поскольку от его протяженности и тщательности зависит площадь и качество фиксации». Это была неординарная

концепция истинного биологического подхода в хирургии сколиоза, и неудивительно, что летальность составляла только 2%.

В 1931 г. Hibbs вместе с Joe Risser и Albert Ferguson сообщили о 360 прооперированных более чем за 13-летний период больных (33). Целью операции было предотвращение прогрессирования сколиоза, что было достигнуто почти в 50% случаев, в 30% наблюдалось увеличение деформаций из-за слишком короткого участка фиксации или неправильного выбора областей фиксации. Однако 50% хороших результатов было обнадеживающим результатом, полученным также благодаря скрупулезной предоперационной подготовке и тщательному послеоперационному уходу. В 1920 г. Risser совместно с Hibbs разработали корсет с вытяжением и разгибанием, который они использовали от двух до четырех недель перед операцией спондилодеза. Недостаток заключался в обязательном продолжительном постельном режиме с возможным образованием пролежней.

В самом начале XX столетия имелись противоречивые отзывы о результатах операций по фиксации позвоночника. Arthur Steindler в 1929 г. отказался от них из-за 60% осложнений в виде последующего псевдоартроза и неудачных попыток добиться или сохранить коррекцию (34). Однако Howorth в 1943 г. сообщил о 600 операциях, после которых псевдоартроз наблюдался только у 14% прооперированных больных.

В начале 1950-х гг. Risser изобрел фиксирующую гипсовую повязку, использовавшуюся со специальной рамой для вытяжения от головы до таза, оказывавшую давление на заднюю часть ротационного выступа (35). В некоторых случаях перед операцией использовалось поэтапно до трех таких фиксирующих повязок. Обычно в задней части иммобилизирующей повязки было вырезано «окно», так чтобы через него можно было выполнить операцию фиксации позвоночника, и это положение удерживалось еще в течение минимум шести месяцев после операции. Risser также заметил, что рост позвоночника коррелирует с развитием, движением и срастанием апофиза гребня подвздошной кости, и ввел понятие, получившее название признака Risser (36). К сожалению, позвоночник часто растет до позднего подросткового возраста или 21–24 лет, когда эпифизы замыкательных пластинок позвонков уже окостеневают (37). Неудивительно, что рост позвоночника на 2 см (заметный как увеличение роста сидя) происходит после срастания апофиза гребня подвздошной кости (38).

В 1941 г. Американская ортопедическая ассоциация провела многоцентровой обзор лечения сколиоза. Были проанализированы истории болезни 425 пациентов, половине из которых была

произведена операция фиксации позвоночника (39). Доля псевдоартроза после операции составила 28%, в еще большем количестве случаев отмечалась полная потеря коррекции деформации. Среди тех, кого лечили консервативными методами, в 60% наблюдалось усиление деформации. Общие конечные результаты были обескураживающими: почти 70% результатов расценивались как удовлетворительные или плохие и только 30% как хорошие или отличные. Было сделано заключение, что хирургическая коррекция сколиоза фиксирующими позвоночник операциями с последующей иммобилизацией корсетами или гипсовыми повязками давали лучший результат.

Большая эпидемия полиомиелита 1940-х и 1950-х годов стимулировала дальнейшее развитие лечения сколиоза. John Cobb активно пропагандировал метод хирургической фиксации позвоночника и в 1952 г. сообщил о 672 проведенных за более чем 15-летний период операциях, лишь в 4% приведших к псевдоартрозу (40). Он подчеркивал необходимость использования дополнительных костных трансплантатов при проведении спондилодеза по Hibbs и использовал для этого аутологичные, аллогенные трансплантаты. Cobb настаивал, что послеоперационный постельный режим должен составлять 6–9 месяцев.

Cobb в 1948 г. разработал метод измерения угла сколиотического искривления на фронтальном рентгеновском снимке, который широко применяется и сегодня (41).

## ■ Введение иммобилизации

Walter Blount в Милуоки разработал корсет, предназначенный для послеоперационной поддержки позвоночника, оперированного по поводу паралитического сколиоза после полиомиелита (42, 43). Изначально он должен был поддерживать затылок и подбородок в положении вытяжения напротив таза, но проблемы с зубами (44) привели к использованию гипсового воротника, а потом и к осознанию того, что такая сверхсложная конструкция не требуется и что сколиоз можно лечить консервативно с помощью низкопрофильного корсета, разработанного John Hall в Бостоне (45).

Несмотря на хорошие результаты операций по фиксации позвоночника, о которых сообщали Cobb и Risser, это не было повсеместной нормой. Blount et al. среди 87 пациентов, которым был проведен спондилодез и иммобилизация корсетом, сообщали о 40% случаев псевдоартроза после лечения (46). Однако они не всегда использовали межпозвоночную фиксацию или выдерживали необходимый период иммобилизации.



Впоследствии John Moe, учредивший всемирно известный Центр лечения сколиоза городов-побратимов (Twin Cities Scoliosis Treatment Center) в Миннеаполисе, доложил о 266 операциях по фиксации позвонков, выполненных в 1958 г., точно следуя методу Hibbs с аккуратным рассечением и межпозвонковой фиксацией с использованием костных трансплантатов. Moe выступал за фиксацию всего участка деформации от нейтрального позвонка в начале дуги и на ее конце, в результате чего уровень неудачных спондилодезов снизился до 14%. Однако лечение, включая операцию и последующую коррекцию корсетом, при которой больной вынужден был 6–9 месяцев соблюдать постельный режим, длилось около одного года. При этом все еще значительной оставалась частота неудачных фиксаций, инфицирования и потери коррекции деформаций позвоночника.

Allan в 1955 г. сообщил об использовании расширяемого рычажного устройства, размещаемого между поперечными отростками (48), а Graca имплантировал пружины на выпуклой стороне сколиозной дуги, закрепив их на поперечных отростках на конце искривления (49).

## ■ Революция Харрингтона

Разработка в 1955 г. Полом Харрингтоном (Harrington) в Хьюстоне в штате Техас инструмента для дистракции и компрессии стала наиболее значительной вехой в развитии эффективной хирургии сколиоза (50). Впервые было найдено надежное средство достижения и сохранения максимально возможной коррекции деформаций позвоночника (рис. 1.3). Поводом для этого послужил новый рост заболеваемости полиомиелитом среди населения и плохие результаты применения корсетов. Harrington задумал свой инструментарий как средство для остановки развития искривления и рассматривал это как «динамическую коррекцию» фиксации позвоночника. Однако первые результаты были разочаровывающими, с прорезыванием металла и неудачными попытками отказаться от обычной фиксации позвонков.

В 1966 г. Moe и Valuska опубликовали результаты лечения 173 больных сколиозом, пролеченных с помощью инструментария Harrington и последующим спондилодезом в сравнении со 100 пациентами, которых лечили с помощью иммобилизирующего корсета Risser и хирургической фиксацией (51). Первая группа имела большую коррекцию (61% против 54%), скорее проходила амбулаторное лечение (2,5 мес. против 5,5 мес.) и меньше времени провела неподвижно (7 мес. против 10 мес.). Доля псевдоартроза в обеих группах

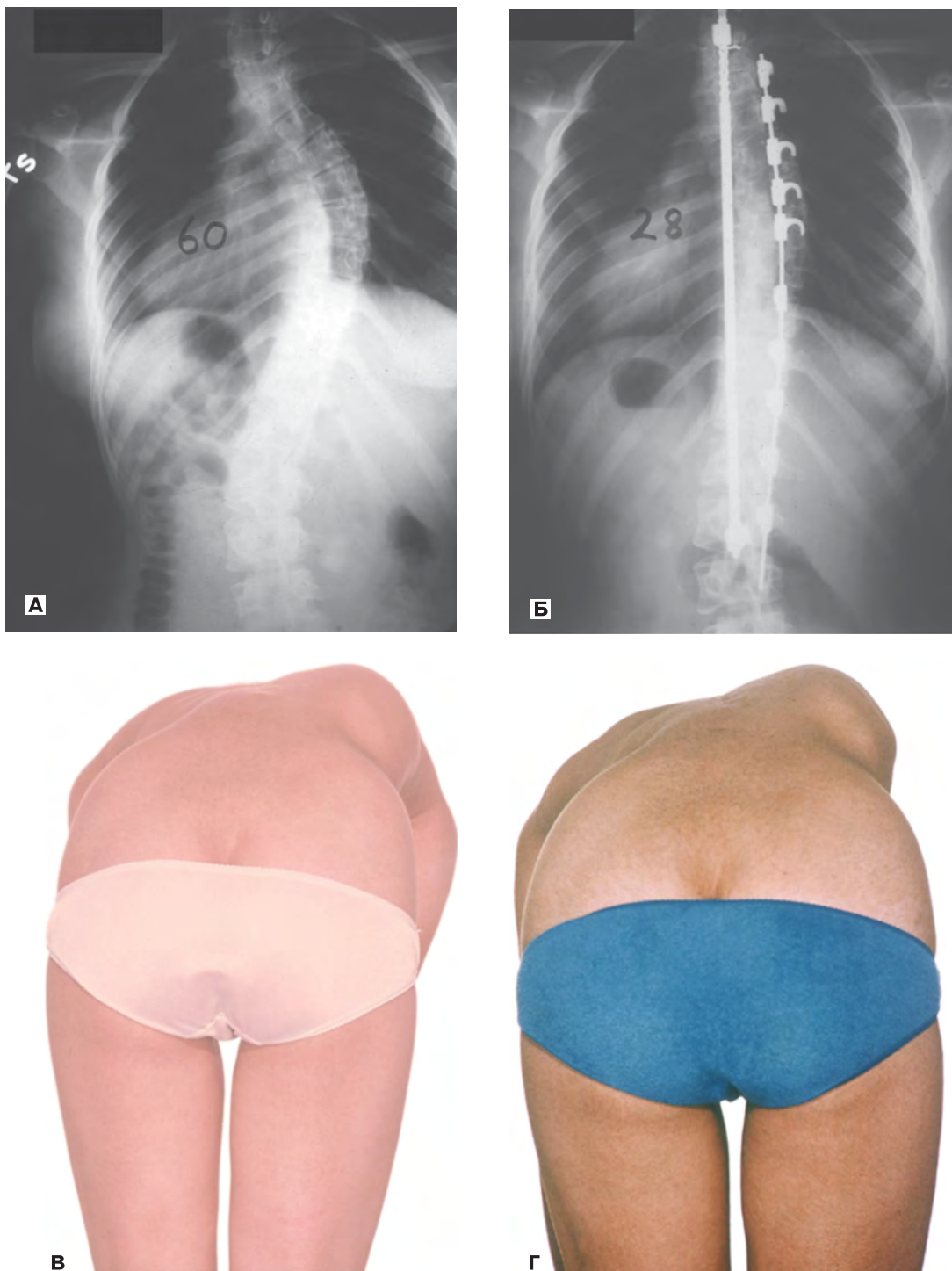
была примерно одинаковой (17 и 13%), но группа больных с дистракторами Harrington имела больше осложнений, связанных в 15% случаев со смещением металлических конструкций и большей долей инфицирования. Несмотря на преимущества метода Harrington, в 1966 г. в Париже на собрании Международного общества хирургической ортопедии и травматологии (SICOT) Moe заявил, что общий вывод таков, что хорошим результатом хирургического лечения была остановка роста деформации.

Harrington продолжал улучшать свои результаты, что было продемонстрировано в докладе о почти 600 случаях в 1973 г. (52). Он рекомендовал обширные фиксации на один-два позвонка выше и ниже области сколиозного искривления позвоночника. Важно, что эти уровни совпадали с тем, что Harrington описывал, как «стабильные зоны», когда параллельные линии были проведены вверх от пояснично-крестцовых межпозвонковых суставов. Интересно, что, несмотря на огромные достижения Harrington в улучшении методов лечения сколиоза, его ранние отчеты были опубликованы только в очерках Техасского института исследований и реабилитации (53), ведущие ортопедические журналы часто отказывались печатать его статьи, поскольку его методы лечения все еще считались слишком революционными.

Harrington, впоследствии президент Общества исследования сколиоза (ОИС), в 1973 г. в Гетеборге в Швеции предложил создать общую базу данных по хирургии сколиоза, чтобы документировать результаты лечения (6). Его предложение не нашло отклика среди хирургов этой группы, но с энтузиазмом было поддержано специалистами, которые занимались хирургией тазобедренного и коленного суставов (54).

Были разработаны некоторые модификации первоначального инструментария Harrington, например, для сохранения поясничного лордоза Moe предложил стержень с плоским крюком на конце для улучшения сагиттального контура (55). Однако именно Harrington принадлежит оригинальная идея дополнить опорный дистракционный стержень на вогнутой стороне позвоночника компрессионной системой на выпуклой его стороне, что значительно повысило стабильность конструкции (56, 57). Тем не менее многие практикующие врачи игнорировали использование компрессионной системы, что явилось одной из причин большей доли появления псевдоартроза среди их пациентов, чем у Harrington.

Понятно, что большие искривления чаще требовали инструментального вмешательства в ранние годы, чем меньшие, это повышало опасность возникновения неврологических нарушений, вызванных быстрым выпрямлением этих ригидных



**Рис. 1.3.** Операция Harrington. **(А)** Задне-передняя (ЗП) рентгенограмма искривления позвоночника в грудном отделе до операции. **(Б)** Снимок после установки компрессионно-дистракционного имплантата, показывающий значительное устранение деформации во фронтальной плоскости. **(В)** Реберный горб до хирургического вмешательства. **(Г)** Реберный горб через два года после хирургической операции. Видно, что деформация в поперечной плоскости осталась неизменной

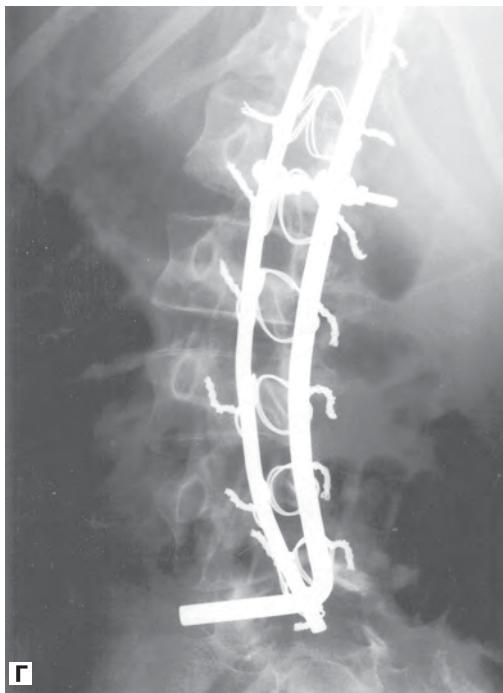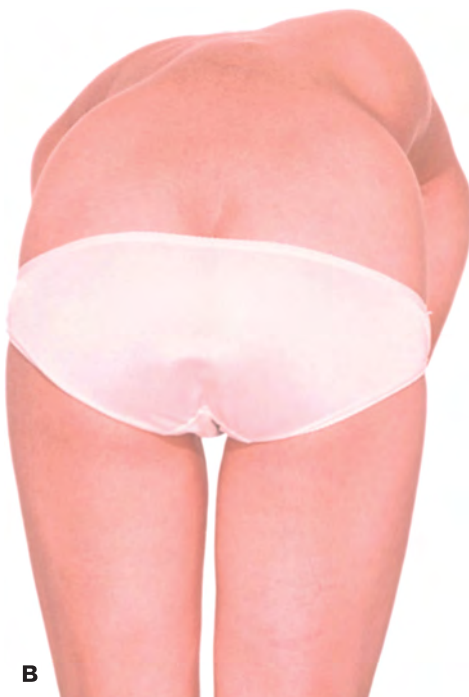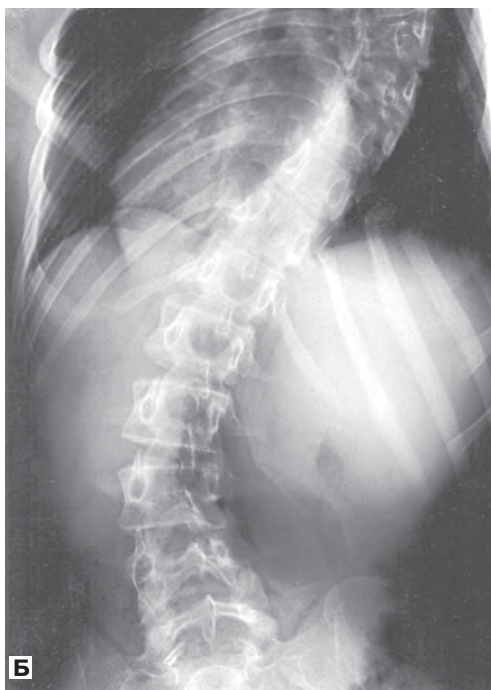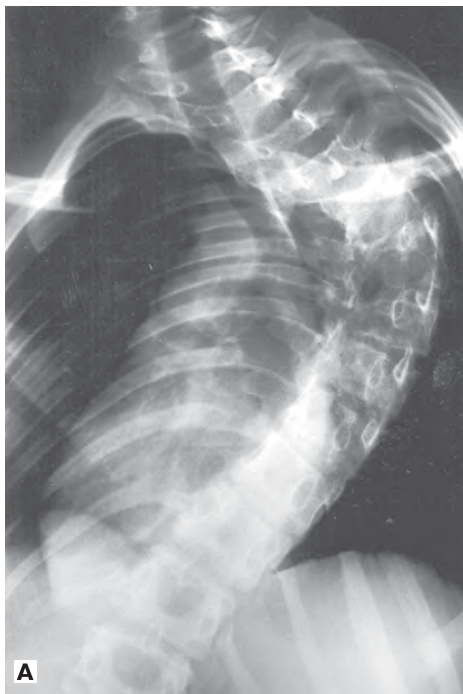
деформаций, что, в свою очередь, требовало разработки новых методов и устройств для предоперационного вытяжения. В 1959 г. Nickel и Perry изобрели halo-аппарат (58), после чего были раз-

работаны различные виды halo-тракции, включая halo-фemorальное по Мое (55), halo-тазовое по DeWald (59) и тракцию в halo-кресле по Stagnara (60).

## ■ Сегментные техники

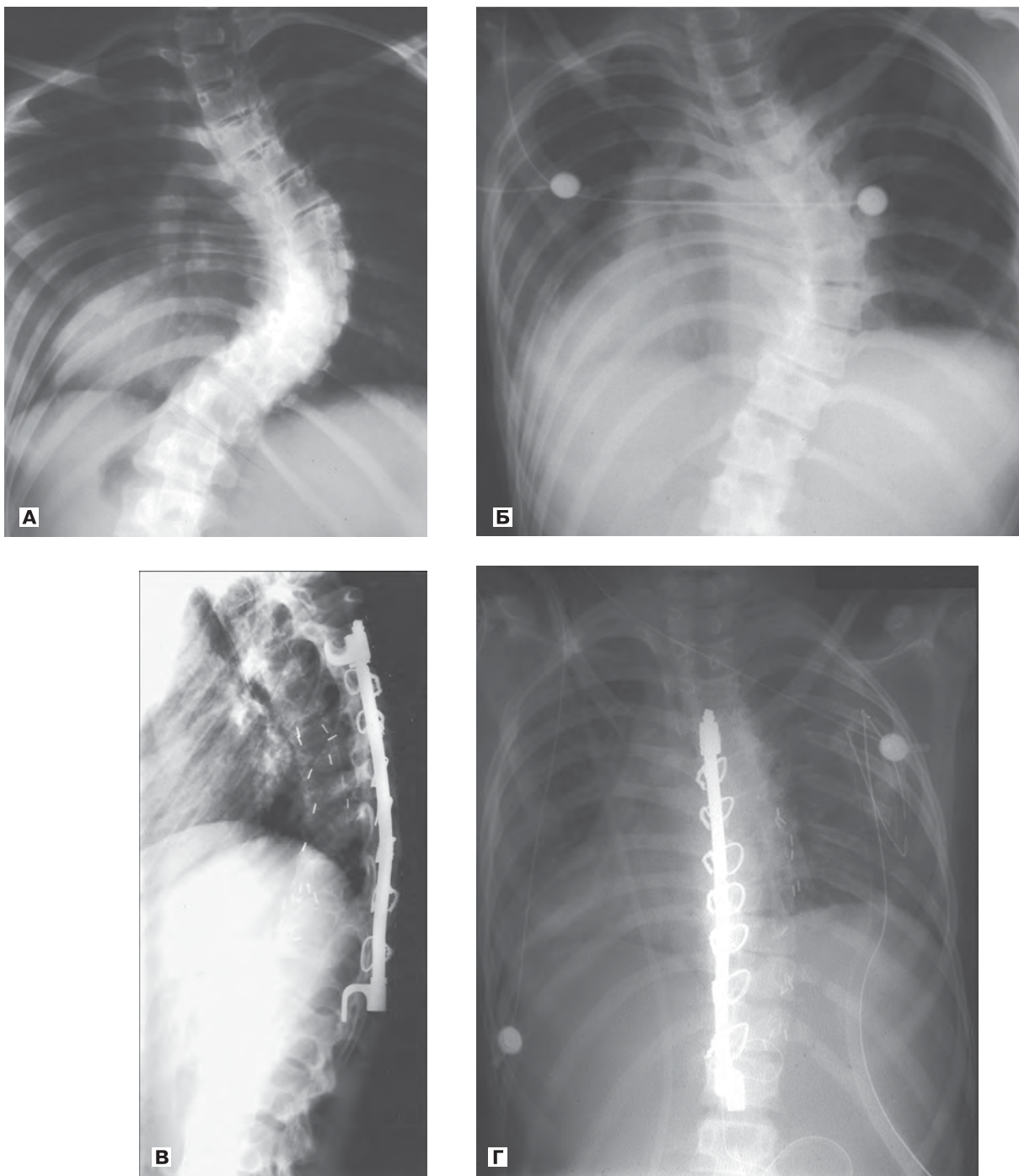
В конце 1970-х гг. Resina и Alves в Португалии добавили к конструкции Harrington проволоку для лучшей фиксации и коррекции без необходимости наружной иммобилизации (61). В 1982 г. Eduardo Luque в Мехико предложил систему двух

L-образных стержней, сегментарно субламинарно крепившихся поперечно проволокой к позвоночнику, чтобы улучшить и сохранить коррекцию искривления (рис. 1.4) (62). Он также добавил перекрещивающиеся соединения для перераспределения нагрузки на позвоночник. Luque сначала применил свою систему для лечения нервно-мышечного искривления, в то время часто встречав-



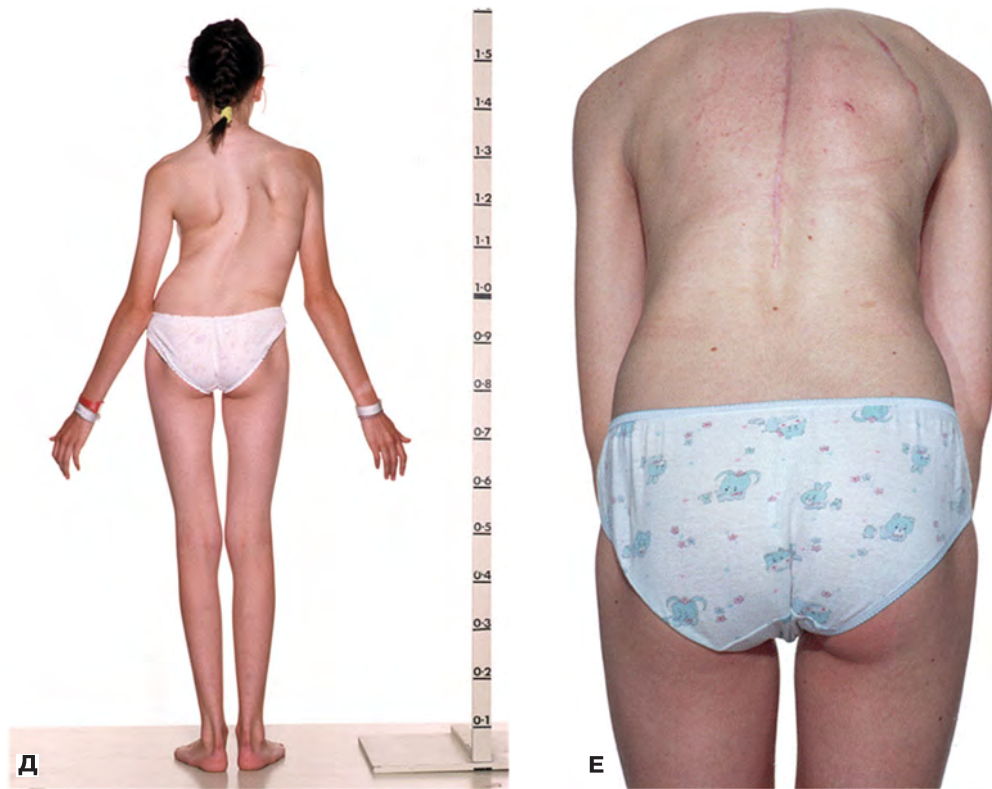
**Рис. 1.4.** L-образный стержень Luque у ребенка с атаксией Фридрейха. (А, Б) ЗП рентгенограммы до хирургической операции. (В, Г) ЗП рентгенограммы после установки L-образных держателей





**Рис. 1.5.** «Процедура Leeds». **(А)** ЗП рентгенограмма ригидного искривления в грудном отделе с углом  $90^\circ$  при идиопатическом сколиозе. **(Б)** ЗП рентгенограмма в период выздоровления после передней множественной дискэктомии (удалено пять позвоночных дисков). Коррекция угла Cobb на 70% наблюдалась уже сразу за счет укорочения ведущего края деформации позвоночника и разрушения линии искривления. **(В)** На втором этапе вмешательства стержень был предварительно изогнут так, чтобы восстановить кифоз, а sublaminarная проволочная фиксация на вогнутой стороне оттягивает позвоночник кзади для обеспечения его деротации. **(Г)** ЗП снимок после установки имплантатов. Видны почти полное восстановление симметрии ребер и деротация

(Окончание рисунка 1.5 см. на следующей странице)



**Рис. 1.5** (Окончание). **(Д)** Дооперационный ЗП снимок сильного искривления позвоночника у пациентки. **(Е)** Послеоперационный снимок. Видна почти полная коррекция позвоночника

шегося из-за вспышки полиомиелита в Мехико, но вскоре начал использовать ее для лечения идиопатического сколиоза.

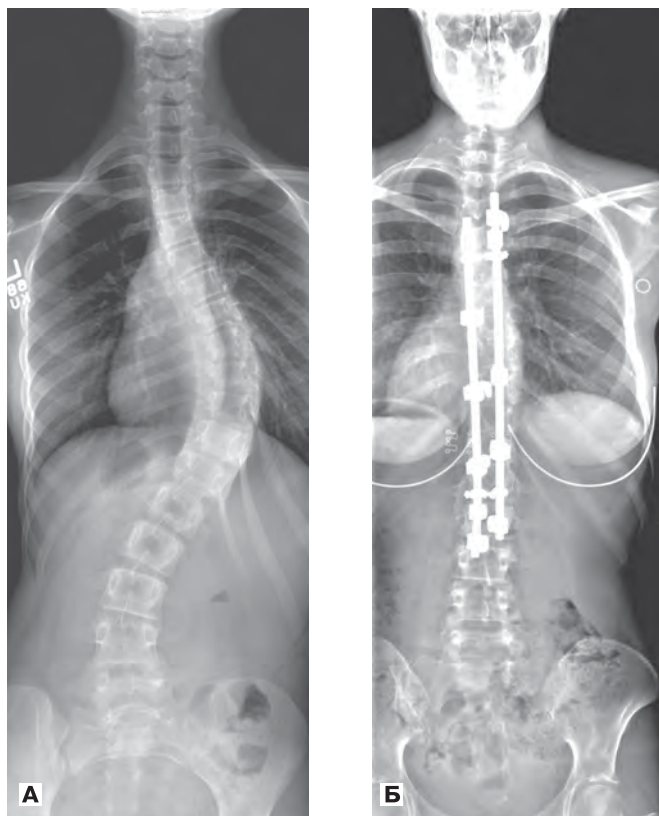
Чтобы более прочно зафиксировать сегментный инструментарий Luque в случае паралитического искривления, Allan и Ferguson использовали приемы, известные как метод Galveston, когда нижняя часть короткого L-образного стержня фиксирующей конструкции устанавливается в заднюю часть таза (63).

Однако, хотя это улучшало коррекцию во фронтальной плоскости, не было изменений в размере реберного горба, от которого пациент с идиопатическим сколиозом больше всего хотел избавиться. В то время все еще считалось, что юношеский идиопатический сколиоз грудного отдела являлся потенциальной причиной сердечно-легочных осложнений в период зрелости (64), поэтому стабилизация искривления или достижение небольшой коррекции были целью лечения этой категории больных. Однако и во Франции (65), и в Англии (66) учитывали то, что поперечная компонента деформации была вторична по отношению к лордозному искривлению в сагиттальной плоскости, и поэтому больше требовалось выпрямление не столько вытяжением, сколько деротацией. Группа из Лидса (Leeds) до

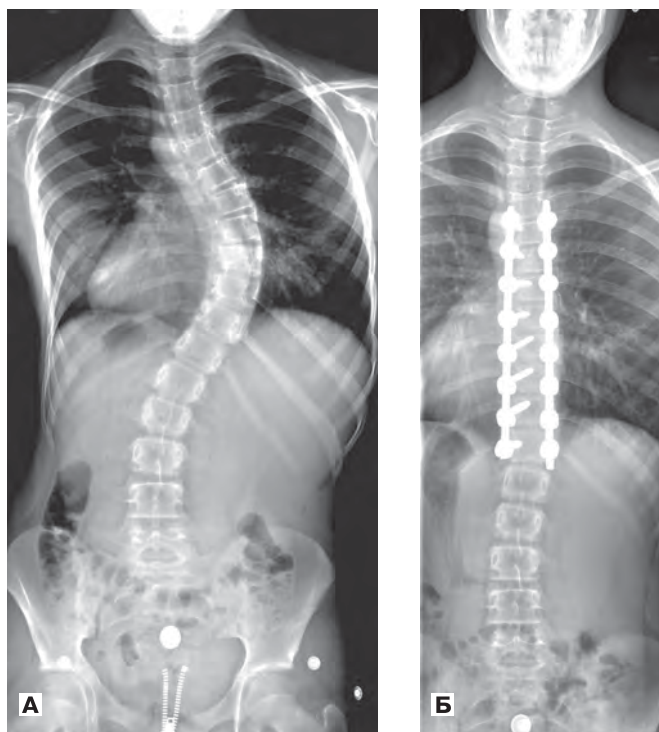
некоторой степени усовершенствовала систему Harrington–Luque, намеренно согнув стержень Harrington в кифоз, и стержень не вытягивали до тех пор, пока вогнутая деформация позвоночника не выправлялась поднятием субламинарными проволоками, что приводило к значительной деротации позвоночника (рис. 1.5). Чтобы не так растягивать позвоночный канал и сохранить среднюю часть кривой более гибкой, на первой стадии лечения предварительно выполнялась передняя множественная трансторакальная дискэктомия (67). Эту операцию иногда называют передним релизом, но это не соответствует действительности, поскольку передняя часть позвоночного столба слишком длинна при идиопатическом сколиозе (как известно по Adams), и поэтому это не релиз, а формирующая пространство операция с множественным удалением передних ростковых пластин эпифизов, так чтобы чрезмерно длинный передний отдел позвоночного столба не мог продолжать дальнейший рост.

Во Франции Cotrel и Dubousset придумали новую революционную систему позвоночного инструментария (68) (известную как «французская революция»), на которой основаны три поколения конструкций для задней фиксации позвоночника (рис. 1.6). Это двухстержневая система с одним





**Рис. 1.6.** Техника Cotrel–Dubousset. **(А)** ЗП рентгенограмма искривления в грудном отделе. **(Б)** ЗП рентгенограмма после установки инструментария Cotrel–Dubousset



**Рис. 1.7.** **(А)** ЗП рентгенограмма искривления в грудном отделе. **(Б)** Снимок после применения билатеральной транспедикулярной фиксации позвоночника

стремом с вогнутой стороны сколиозного изгиба и вторым — с выпуклой стороны с многочисленными крючками крепления на каждом стержне, так чтобы отдельные сегменты позвоночника могли быть сжаты или растянуты на этом стержне. Важно, что перед окончательной фиксацией стержень с вогнутой стороны изгиба поворачивали из фронтальной в сагиттальную плоскость, что предотвращало деротацию и восстанавливало верхний грудной кифоз.

Современная двухстержневая система продолжает использоваться для сжатия и вытягивания различных сегментов позвоночника, но не включает поворот стержня с вогнутой стороны искривления, впервые описанный Cotrel и Dubousset. Улучшение фиксации лечебных устройств к костям было достигнуто с помощью многочисленных винтов, установленных транспедикулярно с двух сторон на каждом уровне, что позволило корректировать деформации до нужного уровня без предварительной передней дискэктомии, а строго переходя с одного позвонка на другой. Эта мощная система позволила выпрямить в линию позвонки выше и ниже фиксирующих позвонков (рис. 1.7) (69).

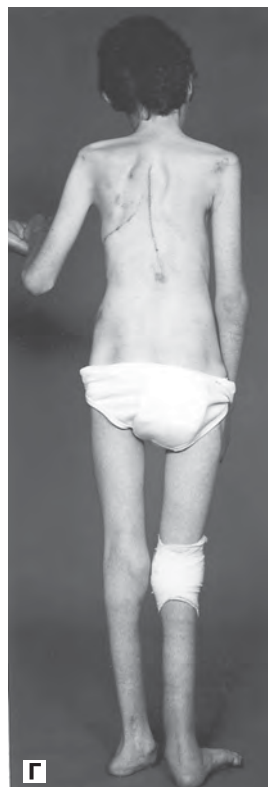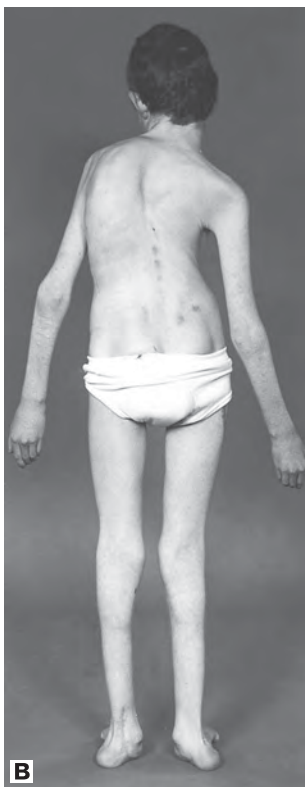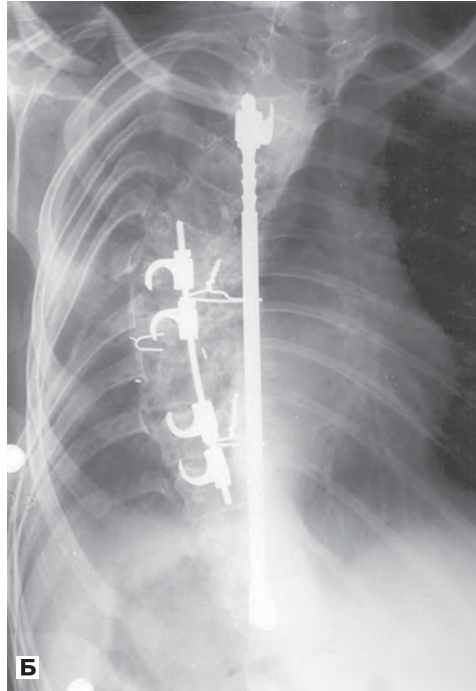
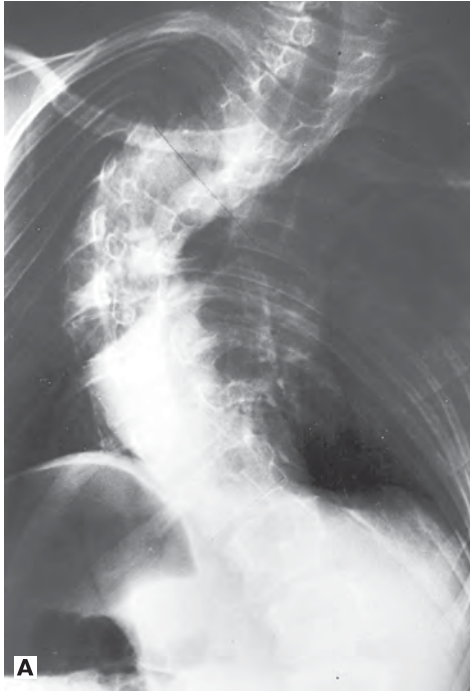## ■ Развитие хирургических методик с передним доступом (вентральных вмешательств)

В XX столетии также получили развитие операции на позвоночнике из переднего доступа. В 1934 г. Ito описал операцию с передним доступом при туберкулезе позвоночника (70), которая затем была популяризирована Arthur Hodgson в Гонконге и вновь введена при лечении туберкулезного поражения позвоночника (71). Резецировал пораженные кости и удалил мертвечные ткани, Hodgson эффективно остановил болезнь, восполняя дефект тканей опорными трансплантатами из гребней подвздошных костей. Это было особенно важно, так как многие пациенты не были согласны на лечение. В 1965 г. Hodgson использовал свою методику на переднем отделе позвоночника при лечении врожденного сколиоза (72), но его открытая клиновидная остеотомия приводила к многочисленным случаям паралича вследствие растяжения спинного мозга.

Передняя резекция позвонков при врожденных аномалиях позвоночника была возрождена Royle в 1928 г. (73), его работы продолжили Compere (74), Von Lackum и Smith (75), а также Wiles (76). Результаты имели очень разную степень успеха, а также высокую частоту осложнений. Тем не менее в 1973 г. Leatherman опубликовал свою классическую работу по за-

крытой клиновидной остеотомии при ригидных искривлениях позвоночника (77). При этом на вершине деформации вырезали соответствующих размеров костные клинья с основаниями на выпуклой стороне: сначала резецировали тело позвонка, а затем заднюю часть клина, и клин закрывали. Первоначально, не имея инструментария Harrington, Leatherman имел трудности с

закрытием клиньев и использовал такой неудовлетворительный материал, как винты. Изобретение компрессионной системы Harrington решило эту проблему, и процесс закрытия клина теперь контролировался с помощью предварительно установленного на вогнутой стороне искривления дистрактора Harrington, что повышало стабильность (рис. 1.8) (78).



**Рис. 1.8.** Двухэтапная клиновидная резекция по Leatherman. **(А)** ЗП рентгенограмма тяжелого ригидного искривления в грудном отделе. **(Б)** ЗП рентгенограмма после проведения апикальной клиновидной резекции, причем сначала резекция закрывается компрессионной системой, а затем укрепляется с помощью дистракционного стержня. **(В)** Внешний вид искривления позвоночника у пациента перед операцией. **(Г)** На снимке видна отличная коррекция осанки после операции

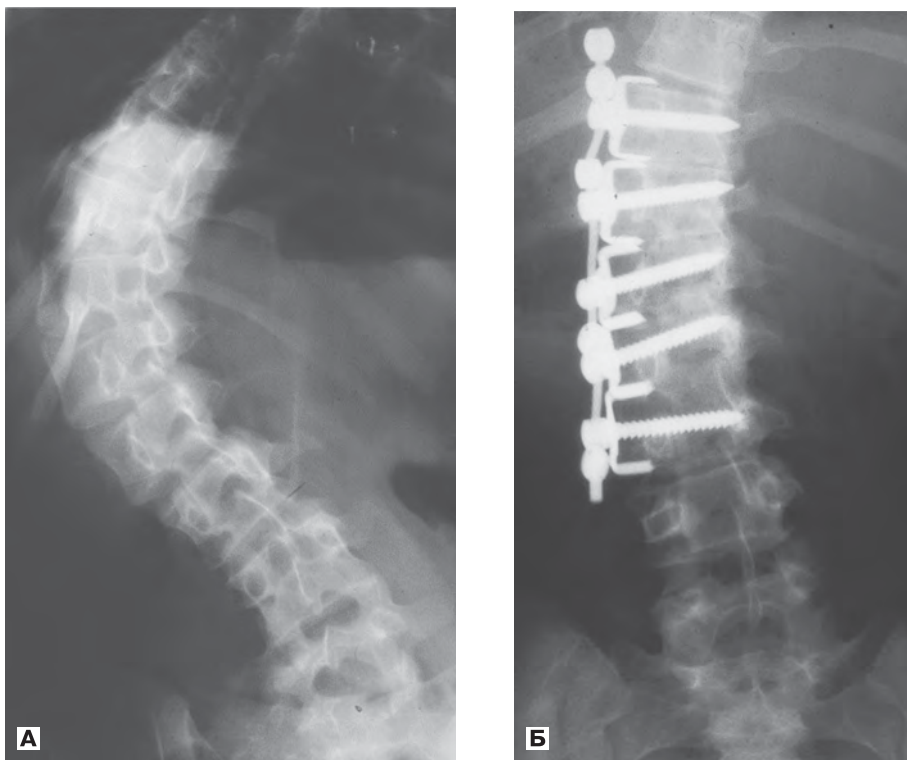
В настоящее время остеотомия может быть выполнена из дорсального доступа (79) путем поэтапного удаления полупозвонков через корень дуги, описанного Heinig в 1984 г. (80).

## ■ Хирургические методики с вентральным доступом

Операцию с вентральным (передним) доступом для лечения идиопатического сколиоза впервые описал Dwyer в Австралии в 1960-х гг. (рис. 1.9) (81). Он разместил винты поперечно сквозь тела позвонков после резекции межпозвонковых дисков и зоны роста вплоть до концевой пластины кости. Винты имели отверстия в головках, через которые был протянут плетеный металлический трос. На каждом уровне сколиотической деформации головки винтов прижимались, уменьшая выпуклость дуги, а затем гофрировались на тросе, поддерживая коррекцию. Dwyer и Schaefer использовали этот метод в основном при идиопатическом сколиозе, но хирурги-вертебрологи (82) во многих странах расширили применение и приспособили его больше для больных пара-

литическим сколиозом из-за опасности гипертермии при лечении им идиопатических деформаций. В результате удаления межпозвонковых дисков в технике Dwyer область вмешательства была сужена, в результате чего это была вполне безопасная процедура с точки зрения неврологических осложнений. Она давала прекрасную коррекцию пояснично-грудного и поясничного искривления без необходимости обширного дорсального вмешательства. Это позволяло сохранять подвижность сегментов ниже конструкции, а также давало возможность сохранить поясничный лордоз.

В Германии Klaus Zielke усовершенствовал систему Dwyer, заменив плетеный металлический трос стержнем на резьбе (рис. 1.10). Это было превосходное решение, которое стало прообразом современных систем с гладким стержнем для лечения сколиоза. Хотя техника лордозации Zielke успешно действовала на поясничном отделе позвоночника, она была не так хороша для грудного отдела, в котором передняя колонна при сколиозе уже имеет лордоз. Jurgen Harms предложил концепцию кифотизации грудного отдела с помощью выполнения вентрального вмешательства (84).



**Рис. 1.9.** Операция по Dwyer. **(А)** ЗП рентгенограмма искривления в пояснично-грудном отделе на 90°. **(Б)** ЗП рентгенограмма два года спустя: видна отличная коррекция деформации, причем фиксированы только четыре межпозвонковых сустава

[ . . . ]

# Идиопатический СКОЛИОЗ

Исследовательская группа Хармса

Руководство по лечению

В этом издании обобщен мировой опыт по исследованию и лечению идиопатического сколиоза. Авторы использовали материалы, собранные в течение нескольких десятилетий в крупнейшей в мире уникальной базе данных по этой патологии. В создании книги участвовали ведущие мировые хирурги-вертебрологи, сотрудники исследовательской группы Хармса, а также другие известные специалисты по сколиозу. В руководстве приведена основополагающая информация по истории изучения, этиологии, базовым и самым передовым методам хирургической коррекции деформаций позвоночника, а также их консервативному лечению. Молодые и даже опытные хирурги найдут много нового и важного в этой книге, формирующей прочную основу для понимания и выбора оптимальных методов лечения сколиоза с учетом последних достижений науки и технического прогресса. Данное руководство останется знаковой работой всего века, который обещает новые открытия в понимании и лечении все еще отчасти загадочного состояния, известного как идиопатический сколиоз.